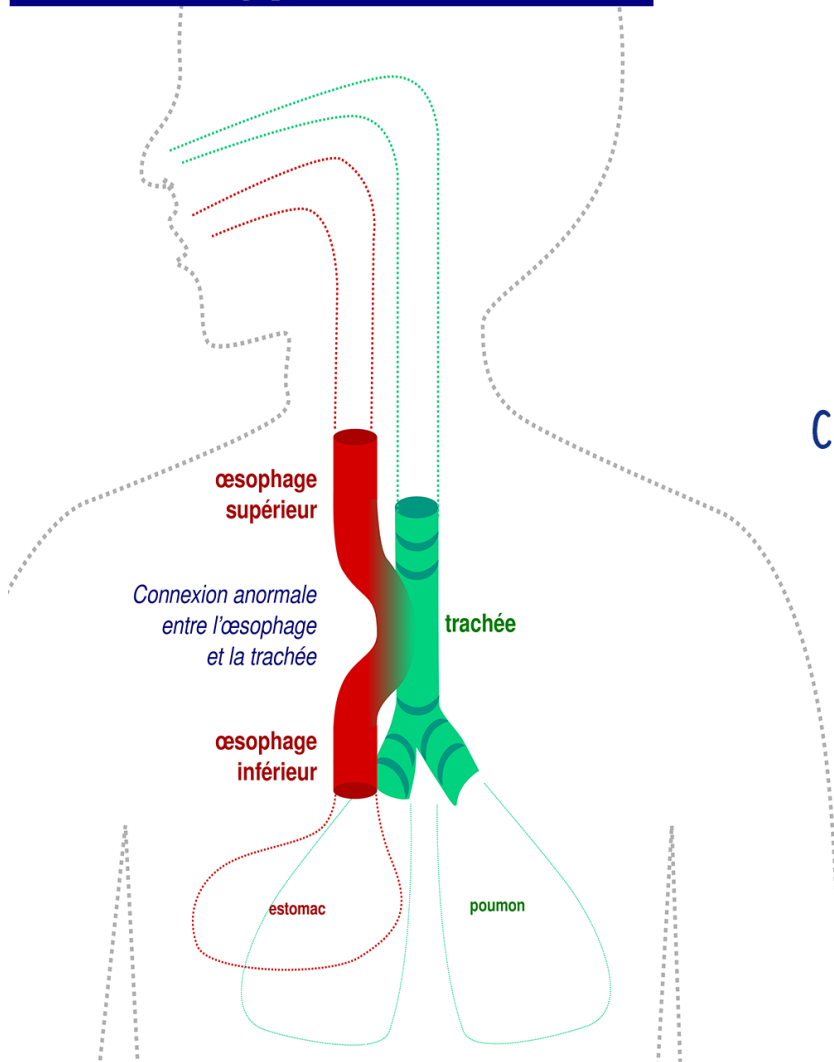


Atrésie de l'œsophage ?

Atrésie type 4



Zélie, 18 mois, est née avec une atrésie de l'œsophage type IV et une sténose congénitale de l'œsophage (rétrécissement de la paroi œsophagienne)

L'AO IV est une variante de l'atrésie de type III

L'œsophage est interrompu et anormalement connecté à la carène de la trachée.

C'est un type d'atrésie très rare, à peine 5% des cas.



la chaîne
du cœur.fr

S'informer pour mieux agir



www.afao.asso.fr

